

文章编号: 1000-0615(2018)07-1132-08

DOI: 10.11964/jfc.20160810519

一株虹鳟源传染性胰腺坏死病病毒的分离与鉴定

熊权鑫, 朱玲, 汪开毓*, 杨倩, 贺扬, 王二龙

(四川农业大学动物医学院, 四川成都 611130)

摘要: 为明确引起四川石棉某养殖场饲养的虹鳟患病死亡的病原体, 实验对自然发病虹鳟进行大体病变观察并对其病原体进行分离, 通过人工感染实验及多重RT-PCR鉴定确定病原体WZ160509, 并对病原体的主要结构蛋白VP2进行扩增分析, 同时对病变组织进行组织病理学观察。结果显示, 患病鱼主要临床症状表现为体表发黑, 腹部膨大, 挤压腹部可见肛门喷射淡黄色黏液便; 剖检可见肝脏、肾脏苍白; 肠道内无食物, 内积黄色黏液。将患病虹鳟组织匀浆液无菌接种虹鳟鱼生殖腺细胞系(rainbow trout gonad cell line, RTG-2)细胞, 盲传3代均出现典型的细胞病变。人工感染实验显示死亡率高达90%, 并出现与自然患病鱼相同的症状。多重RT-PCR检测发现, 自然发病鱼、人工感染鱼以及病变RTG-2细胞均为传染性胰腺坏死病病毒(infectious pancreatic necrosis virus, IPNV)阳性, 其主要结构蛋白VP2基因与美国分离株基因组1型聚为一支, 且同源性分析表明, WZ160509-VP2与IPNV-VP2(AY026345)的同源性最高, 序列一致性为95.8%。组织病理学观察显示, 患病鱼胰腺细胞空泡变性, 坏死; 肝细胞空泡变性, 坏死; 肾小球轻度炎症, 毛细血管通透性增加, 肾小囊腔内有红色絮状蛋白类物质渗出, 肾小管上皮细胞空泡变性。研究表明, 从该养殖场患病虹鳟中分离到的病毒为IPNV。

关键词: 虹鳟; 传染性胰腺坏死病病毒 (IPNV); 分离鉴定; 组织病理学

中图分类号: S 941.41

文献标志码: A

传染性胰腺坏死病病毒(infectious pancreatic necrosis virus, IPNV)隶属于双RNA病毒科(Birnaviridae), 水生双RNA病毒属(Aquabirnavirus)^[1], 是鲑鳟鱼类的重要病原体之一。IPNV病毒颗粒呈正20面体, 无囊膜, 单层衣壳, 包含92个壳粒, 直径50~75 nm^[2]。IPNV最早是在美国北部发现, 随后在欧洲以及日本等发生流行^[3], 20世纪80年代传入我国。根据国内报道的IPNV流行病学调查, IPNV的暴发主要集中在东北地区^[4], 西南地区还未见IPNV流行的报道。

IPNV主要感染鲑科(Salmonidae)鱼类的幼鱼及稚鱼, 但也感染其他一些鱼类, 包括大菱鲂(*Scophthalmus maximus*)、五条鲷(*Seriola quinqueradiata*)、庸鲽(*Hippoglossus hippoglossus*)以及欧洲黄盖鲽(*Limanda feruginea*)等鱼类的幼鱼及稚鱼^[5]。

IPNV对虹鳟(*Oncorhynchus mikiss*)以及大西洋鲑(*Salmo salar*)等的幼鱼和稚鱼具有极高的致病性, 且可导致4月龄以下的幼鱼及稚鱼死亡率高达90%^[6-8]。IPNV除可直接导致较高的死亡率外, 还可以引起免疫抑制, 使得患病鱼更容易感染其他病原体^[9]。染病后幸存鱼成为无症状的病毒携带者, 可通过垂直传播和水平传播将病毒粒子释放到环境中^[10]。2016年4月, 四川省石棉某虹鳟养殖场1~3月龄虹鳟幼鱼及鱼苗流行一种以体表发黑、腹部膨大、肛门拖淡黄色黏液便为主要临床特征的传染病, 该病具有发病率和死亡率均高的特点, 给养殖户造成了较为严重的经济损失。本实验对自然感染发病虹鳟体内进行常规病原学检测, 结果显示, 无细菌和寄生虫感染。随后对发病虹鳟进行病毒检测,

收稿日期: 2016-08-27 修回日期: 2018-03-27

资助项目: 四川省科技计划(2014NZ0003)

通信作者: 汪开毓, E-mail: kywang1955@126.com

通过RTG-2细胞对其进行分离培养、人工感染实验、多重RT-PCR检测以及组织病理学观察确定该病原体为IPNV。

1 材料与amp;方法

1.1 实验材料

患病虹鳟(体质量5~30 g),由四川石棉某养殖场送样;健康虹鳟(体质量15~30 g),购自四川广元某养殖场。

虹鳟鱼生殖腺细胞系(RTG-2),DMEM营养液和胎牛血清(FBS)购自HyClone公司,DNA胶回收试剂盒、Trizol试剂盒、PrimeScript™RT试剂盒均购自TaKaRa公司,PCR产物纯化试剂盒、DNA Marker等购自宝生物工程(大连)有限公司,其他试剂为国产分析纯。

1.2 患病虹鳟的临床观察以及病毒的分离培养

对自然患病虹鳟进行临床观察并记录观察结果。无菌分离患病鱼胰腺、头肾和脾脏,剪碎后按1:10比例匀浆成悬液;反复冻融3次后,4℃下,7 500 r/min离心15 min,上清液经孔径0.22 μm滤膜过滤;取组织上清液接种于RTG-2细胞,15℃吸附1 h后弃病毒液,然后补加含2%胎牛血清和100 IU/mL双抗(青霉素&链霉素)的DMEM营养维持液置于15℃培养,每天进行观察,待约80%以上细胞出现病变后,收集病毒于-80℃保存备用。

1.3 人工感染实验

将健康虹鳟(15~30 g)暂养7 d后进行人工感染实验。实验鱼分为3个组,每组20尾。第一组腹腔注射0.2 mL/尾过滤除菌的病鱼组织匀浆液,第二组腹腔注射0.2 mL/尾的病变细胞液,第三组腹腔注射0.2 mL/尾的无菌生理盐水。实验期间水温控制在(13±2)℃,每日观察虹鳟发病情况,记录死亡数并绘制累计死亡曲线。

1.4 多重RT-PCR检测以及序列分析

传染性造血器官坏死病病毒(infectious hematopoietic necrosis virus, IHNV),IPNV以及病毒性出血性败血症病毒(viral hemorrhagic septicemia virus, VHSV)是感染虹鳟的3种常见病毒,对虹鳟能够进行混合感染^[11]。参照Williams等^[12]的方法合成检测3种病毒的引物,扩增

IPNV主要结构蛋白基因的引物为5'-CCGCAACT-TACTTGAGATCCATTATGC-3'/5'-CGTCTG-GTTCAGATTCCACCTGTAGTG-3',预计扩增片段大小为206 bp;扩增IHNV核衣壳蛋白基因的引物为5'-GTTCAACTTCAACGCCAACAGG-3'/5'-TGAAGTACCCACCCCGAGCATCC-3',预计扩增片段大小为371 bp;扩增VHSV糖蛋白基因的引物为5'-CGGCCAGCTCAACTCAGGT-GTCC-3'/5'-CCAGGTCGGTCCTGATCCATTCT-GTC-3',预计扩增片段大小为625 bp。反应体系和反应条件参照文献^[12]的方法。引物均由成都擎科梓熙生物技术有限公司合成,分别取自然发病和人工感染虹鳟的肝胰腺、脾脏、肾脏组织以及病变细胞液参照Trizol试剂盒说明书快速提取RNA,参照PrimeScript™RT试剂盒说明书将RNA反转录为cDNA并进行PCR反应,反应体系参照已有文献^[12];PCR产物经DNA纯化试剂盒纯化后,送成都擎科梓熙生物技术有限公司进行序列测定,将测序结果利用Blast与GenBank中的序列进行比较分析。

1.5 IPNV主要结构蛋白VP2基因的克隆测序以及系统发育树的建立

IPNV的VP2蛋白是IPNV的主要外衣壳结构蛋白,占整个病毒颗粒总蛋白的62%,根据Dader等^[13]上传的序列IPNV-VP2(KC489465)设计一对扩增IPNV-VP2基因的引物,上游:5'-AT-GAACACAAACAAGGCAACCG-3',下游:5'-GACTATGTCTCTCCAGCCCCAT-3',预期大小1 347 bp,该引物由成都擎科梓熙生物技术有限公司合成。

PCR产物DNA纯化试剂盒纯化后,与pMD19-T载体进行连接,转化DH5α感受态细胞;37℃培养24 h后筛选阳性克隆株,送成都擎科梓熙生物技术有限公司进行测序,将测序结果通过NCBI的GenBank中的序列进行比较,邻接法(Neighbor-Joining, NJ)构建系统进化树进行分析^[14]。

1.6 组织病理学观察

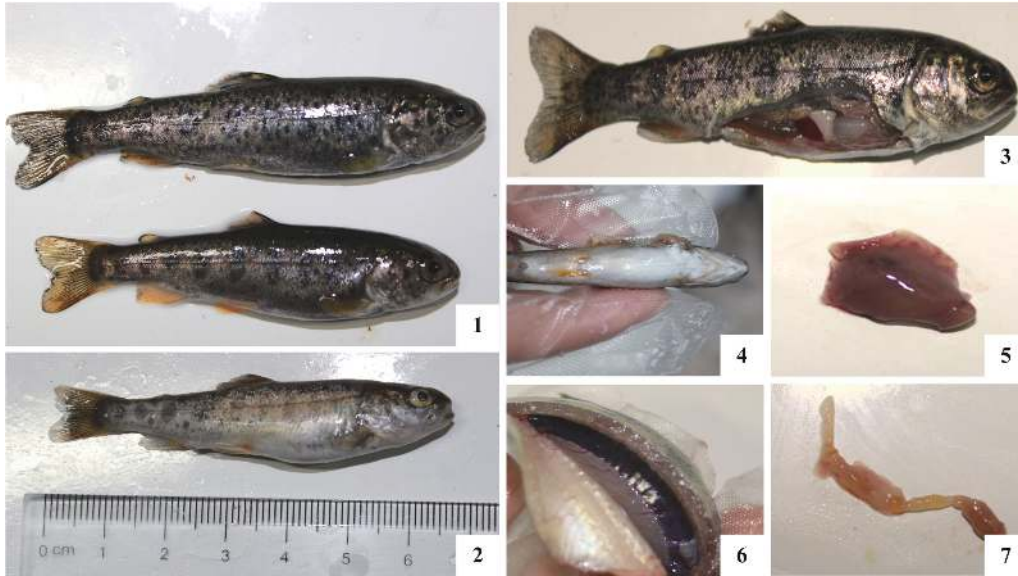取病鱼的脑、心脏、肝脏、胰腺、脾脏、肾脏、鳃和肌肉等组织,使用10%的中性甲醛固定,石蜡包埋,常规切片,H.E染色,中性树脂胶封片,光学显微镜观察并照相记录。

2 结果

2.1 患病虹鳟病变

自然发病虹鳟均为幼鱼和稚鱼(体质量5~30 g),病鱼在水中上浮,随后垂直回漩沉底,聚集在

出水口;体表发黑,腹部膨大(图版 I-1, 2);肛门拖一条浅黄色粪便,挤压腹部时可从肛门射出(图版 I-3);脾脏略微肿大(图版 I-4);鳃丝呈淡红色,消化道无食物,内积黄色黏液,脾脏略微肿大,肾脏和肝脏肿苍白(图版 I-5~7)。



图版 I 病鱼临床特征

1. 病鱼体表发黑; 2. 病鱼腹部膨大; 3. 病鱼体表发黑, 脾脏略肿; 4. 病鱼肛门流出淡黄色黏液便; 5. 病鱼肝脏苍白; 6. 病鱼肾脏苍白肿大; 7. 病鱼肠道内无食物, 内积淡黄色黏液

Plate I Clinical signs of diseased fish

1. diseased fish showed darkened body; 2. diseased fish showed swollen abdomen; 3. diseased fish showed splenomegaly; 4. yellow mucoid fluid fecal casts from anus; 5. diseased fish showed pale liver; 6. diseased fish showed pale and swelling kidney; 7. yellow mucoid fluid in intestine, but no food

2.2 病毒的分离、培养

将患病虹鳟组织匀浆后取上清接种到单层RTG-2细胞共孵育72 h后,显微镜观察可见RTG-2细胞开始变圆,折光度增强,出现崩解脱落,形成空斑(图1-a圆圈所示),而对照组细胞则生长良好(图1-b)。

2.3 人工感染试验

人工感染实验结果显示,攻毒试验组虹鳟均在第9天开始出现死亡,且第一组组织匀浆液注射组累计死亡16尾,死亡率达到80%;第二组病变细胞液注射组累计死亡18尾,死亡率达到90%;将最后存活的鱼连续观察1个月,存活的虹鳟未发生死亡;对照组未发生死亡,根据实验组死亡情况绘制累计死亡曲线(图2)。人工感染的发病鱼与自然发病鱼临床表现相同,且在人工感染后的死亡鱼与存活鱼均检测出与自然发病鱼一致的病毒株;对照组未检测出该




图1 细胞病变

(a) 接种换病虹鳟组织滤液的RTG-2细胞(72 h); (b) 正常RTG-2细胞

Fig. 1 Cytopathic effect of RTG-2 (72 h)

(a) cytopathic effects were observed in RTG-2 after inoculation for 72 h; (b) normal RTG-2

病毒。

2.4 多重RT-PCR鉴定与分析

从自然患病虹鳟和人工感染发病虹鳟的肾脏、脾脏以及病毒分离细胞液提取总RNA,经反转录cDNA后利用特异性引物进行RT-PCR扩

增, 可见206 bp处出现特异性DNA扩增条带, 与IPNV预期大小一致(图3), 未扩增出其他病毒基因。将扩增的目的片段测序结果通过NCBI进行Blast比对, 结果显示, 该序列与GenBank中IPNV的主要结构蛋白基因(JX174178)具有高度的同源性, 且序列一致性高达97%。RT-PCR鉴定结果显示, 自然发病虹鳟、人工感染虹鳟均为IPNV阳性, 该病毒株编号为WZ160509。

2.5 主要结构蛋白VP2基因的测序及系统发育分析

通过IPNV主要结构蛋白VP2基因的PCR扩增

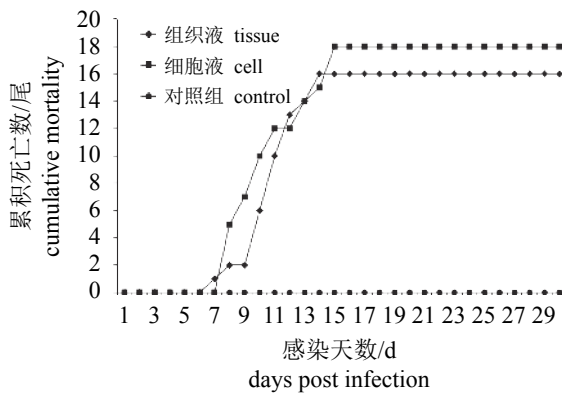


图2 人工感染试验结果

Fig. 2 Results of artificial infection experiment

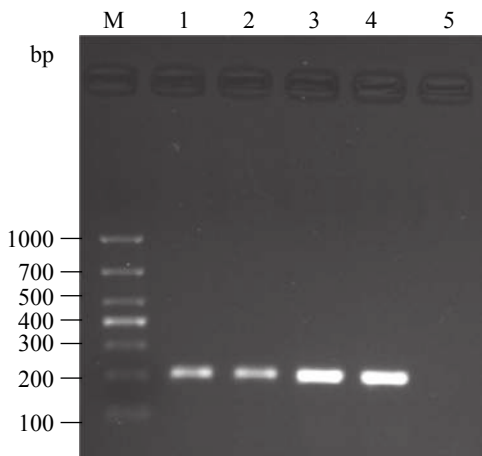


图3 多重RT-PCR检测IHNV、IPNV与VHSV

M. DL2000分子量标准; 1. 自然患病组织液; 2. 病变细胞液; 3. 人工感染试验第一组; 4. 人工感染试验第二组; 5. 阴性对照

Fig. 3 Multiplex reverse transcriptase PCR assay for simultaneous detection of IHNV, IPNV and VHSV

M. DL2000 DNA ladder; 1. the fish natural infected; 2. the diseased cells; 3. the artificial infection group 1; 4. the artificial infection group 2; 5. the negative control

得到大小为1 347 bp的目的条带, 与预期扩增大小一致。将PCR产物进行T克隆, 测序后上传至NCBI-GenBank(登录号: KX355401), 通过软件包MEGA 5.0中的NJ法构建IPNV-VP2系统进化树显示, WZ160509与美国分离株基因组I型聚为一支(图4)。同源性分析表明, WZ160509与IPNV-VP2(AY026345)的同源性最高, 序列一致性为95.8%。

2.6 组织病理学观察

组织病理学观察显示, 与正常胰腺(图版II-1)相比, 感染病鱼胰腺细胞肿大, 空泡变性, 严重者发生坏死, 核固缩、碎裂, 或溶解消失(图版II-2); 有的病例胰腺组织发生坏死、溶解, 胰腺细胞明显减少, 由大量脂肪组织所填充, 这些脂肪组织随后也发生广泛的坏死(图版II-3)。肝脏严重出血, 有成片的出血灶, 肝细胞肿胀, 空泡变性, 坏死、结构崩解, 细胞核碎裂或溶解消失(图版II-6); 间质内尤其汇管区有明显的炎性反应, 出现较多的淋巴细胞和单核细胞浸润(图版II-6)。肾小球出现轻度炎症, 有少量炎性细胞浸润, 毛细血管通透性增加, 肾小囊腔内有红色絮状蛋白类物质渗出(图版II-7); 肾小管上皮细胞空泡变性, 管腔内有与肾小囊内相似的红色絮状蛋白类物质沉积(图版II-8)。鳃小片形状不规则, 上皮细胞肿胀, 轻度增生、脱落, 有炎性细胞浸润(图版II-9)。

3 讨论

IPNV是危害鲑鳟鱼类最严重的病毒性疾病之一, 其引发的疾病给我国鲑鳟鱼类养殖业造成了严重的经济损失。江育林等^[13]先后报道了在山西省某虹鳟养殖场两次流行, 死亡率皆高达90%; 1988年山东临沂也暴发此病毒, 并造成了严重的经济损失^[14]。患病鱼典型症状为体色发黑, 腹部膨大, 肛门有淡黄色黏液拖便, 解剖可见肠胃内无食物, 充满淡黄色黏液, 肝脏、肾脏苍白^[14]。本次送检的发病鱼临床症状与以往报道的基本一致。本实验通过对换病虹鳟进行病毒分离, 人工感染实验、多重RT-PCR检测以及组织病理学观察证实了此次虹鳟暴发性死亡的病原体为IPNV。国内IPNV流行病学调查显示其主要在东北以及西北地区暴发^[4], 而西南地区未见报道。

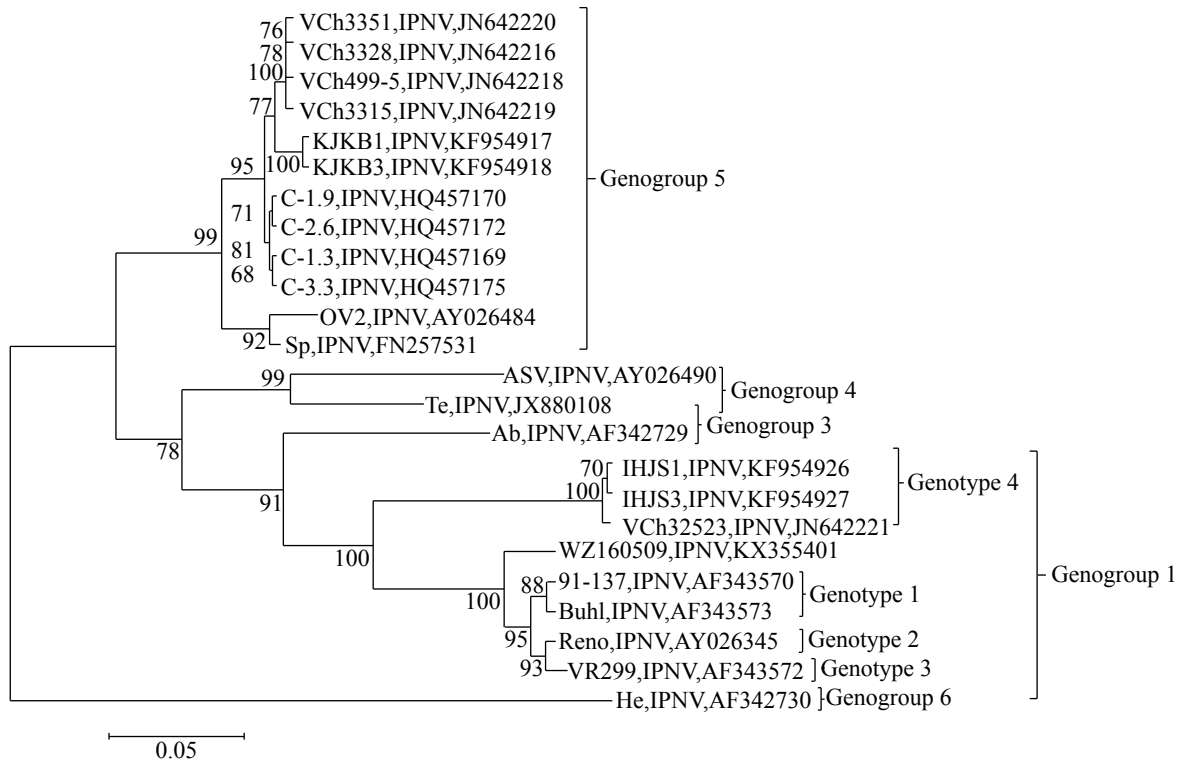


图4 IPNV-VP2基因的系统发育树

分叉处数值表示1 000次重复抽样所得到的置信度百分比, 标尺长度表明每个位点发生0.05次置换

Fig. 4 Phylogenetic tree of nucleic acid sequence within the IPNV-VP2 gene

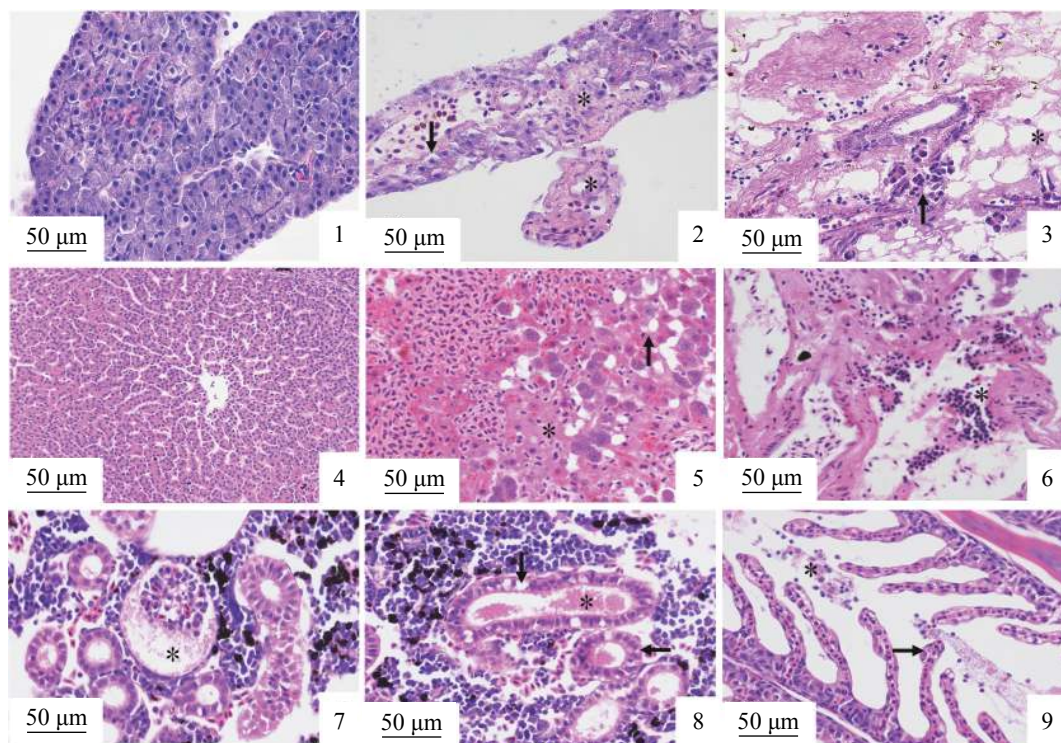
The values at the forks indicate the percentage of trees in which this grouping occurred after bootstrapping the data (1 000 replicates), the scale bar shows the number of substitutions per site

IPNV的基因组由A、B两股线性、双节段的RNA组成, 其中片段A编码一个多聚蛋白NH₂-pVP2-VP4-VP3-COOH和非结构蛋白VP5, 片段B编码VP1蛋白^[15]。VP4作为病毒蛋白酶将多聚蛋白切开释放VP2和VP3, 而VP2是IPNV病毒的主要结构蛋白, 具有中和抗原表位, 诱发抗体免疫反应的作用, 同时在病毒的基因分型中具有重要地位^[16]。因此, VP2基因核苷酸序列和氨基酸序列同源性分析比较已成为不同IPNV毒株基因分型的分子生物学基础。参照Blake等^[17]对IPNV-VP2的基因组及基因型的分类, 本实验分离所得IPNV与美国传播源基因组1型, 血清型VR299菌株聚为一支, 且其序列与IPNV-VP2(AY026345)的序列一致性为95.8%, 因此可推测该毒株可能是由国外传入我国。基因组1型IPNV主要是在美国和亚洲流行分布, 而本次患病虹鳟鱼卵购自美国, 正好佐证了该病毒可能是来自美国。

本次自然发病虹鳟组织病理学观察可见胰腺、脂肪以及肝脏出现变性、坏死, 且肝脏间

质内尤其汇管区有炎性细胞浸润, 这与IPNV典型病变一致^[18-19]。胰腺腺泡细胞出现广泛的空泡变性, 推测可能是病毒在腺泡细胞内复制导致腺泡细胞损伤, 以致出现空泡变性、坏死; 细胞死后脂肪组织增生伴少量炎细胞浸润, 进一步形成胰腺炎; 随着病变程度的加深, 周围脂肪组织亦开始发生坏死。本实验中人工感染IPNV的虹鳟胰腺发生广泛的坏死, 但几乎没有炎性细胞浸润, 这以往报道的一致^[20-22], 由此推测炎性细胞浸润可能不是胰腺细胞坏死的主要原因。本实验中除了胰腺出现空泡变性, 感染IPNV的病鱼肝脏细胞和肾小管上皮细胞也出现了广泛的空泡变性, 由此推测空泡变性可能是IPNV感染虹鳟的主要病变之一。

我国是渔业生产的大国, 水生动物贸易在我国进出口贸易中占有重要地位。加强水生动物进出口检疫, 从源头预防该病毒进入我国显得愈发重要。本实验人工感染实验中幼鱼的死亡率高达90%, 与自然发病鱼的死亡率相接近; 且发病后未死亡的鱼体皆可检测出IPNV阳性,



图版 II 组织病理学损伤

1. 正常胰腺; 2. 胰腺细胞空泡变性(箭头), 坏死, 细胞核固缩、碎裂或者溶解消失(*); 3. 胰腺组织坏死、溶解, 胰腺细胞明显减少(箭头), 脂肪组织填充并坏死(*); 4. 正常肝脏; 5. 肝组织严重出血(*), 肝脏细胞肿胀, 空泡变性(箭头), 坏死消失; 6. 肝脏间质内尤其汇管区炎性细胞浸润(*); 7. 肾小球轻度炎症, 肾小囊腔内有红色絮状蛋白类物质渗出(*); 8. 肾小管上皮细胞空泡变性(箭头), 管腔内有红色絮状蛋白类物质沉积(*); 9. 鳃小片轻度增生(箭头), 脱落, 炎性细胞浸润(*)

Plate II Histopathological lesions

1. normal pancreas; 2. vacuolar degeneration (arrow) and necrotic changes in the pancreas cells, and pyknotic, karyorrhexis or karyolysis (*) in nuclei; 3. the pancreas necrosis, acinar cells decreases (arrow) filled with necrotic adipocyte (*); 4. normal hepatocytes; 5. serious hemorrhage changes in liver (*), and vacuolar degeneration and swelling (arrow) in hepatocytes; 6. inflammatory cell infiltration in mesenchyme liver, especially portal area; 7. mild inflammation in glomerular and red floccule proteins in bowman's space (*); 8. vacuolar degeneration in epithelia (arrow) and red floccule proteins in the renal tubules (*); 9. mild hyperplasia (arrow) in gill lamellae, exfoliation of epithelial cells and inflammatory cells infiltration (*)

说明存活的鱼体带毒。带毒鱼主要通过水平和垂直进行传播, 因此在今后的养殖中应直接切断传播途径, 严格进行检疫制度, 对鱼卵和鱼苗必须进行检疫和消毒, 并彻底清塘, 加强水质管理以及投喂健康饵料等, 这对虹鳟的防病养殖具有积极意义。

参考文献:

- [1] Dobos P. Size and structure of the genome of infectious pancreatic necrosis virus[J]. *Nucleic Acids Research*, 1976, 3(8): 1903-1924.
- [2] Dobos P. The molecular biology of infectious pancreatic necrosis virus (IPNV)[J]. *Annual Review of Fish Diseases*, 1995, 5: 25-54.
- [3] Sano T. Studies on viral diseases of Japanese fishes-I: In-

fectious pancreatic necrosis of rainbow trout: First isolation from epizootics in Japan[J]. *Nsugaf*, 1971, 37(6): 495-498.

- [4] 牛鲁祺, 赵志壮. 东北地区虹鳟IHN和IPN流行病学的初步研究[J]. *水产学报*, 1988, 12(4): 327-332.
- Niu L Q, Zhao Z Z. The epidemiological IHN and IPN of rainbow trout in northeast China[J]. *Journal of Fisheries of China*, 1988, 12(4): 327-332(in Chinese).
- [5] 胡晓利, 李伟, 肇慧君, 等. 虹鳟鱼传染性胰腺坏死病病毒的分离与鉴定[J]. *中国动物检疫*, 2012, 29(3): 27-30.
- Hu X L, Li W, Zhao H J, et al. Isolation and identification of Infectious pancreatic necrosis virus in rainbow trout[J]. *China Animal Health Inspection*, 2012, 29(3): 27-30(in Chinese).
- [6] Eriksson-Kallio A M, Holopainen R, Viljamaa-Dirks S,

- et al.* Infectious pancreatic necrosis virus (IPNV) strain with genetic properties associated with low pathogenicity at Finnish fish farms[J]. *Diseases of Aquatic Organisms*, 2016, 118(1): 21-30.
- [7] Ortega C, Valladares B, Arguedas D, *et al.* Distribution of infectious pancreatic necrosis virus (IPNV) based on surveillance programs in freshwater trout farms of Mexico[J]. *Journal of Aquatic Animal Health*, 2016, 28(1): 21-26.
- [8] Rønneseth A, Haugland G T, Wergeland H I. Flow cytometry detection of infectious pancreatic necrosis virus (IPNV) within subpopulations of Atlantic salmon (*Salmo salar*) leucocytes after vaccination and during the time course of experimental infection[J]. *Fish & Shellfish Immunology*, 2013, 34(5): 1294-1305.
- [9] Johansen L H, Sommer A I. Infectious pancreatic necrosis virus infection in Atlantic salmon *Salmo salar* post-smolts affects the outcome of secondary infections with infectious salmon anaemia virus or *Vibrio salmonicida*[J]. *Diseases of Aquatic Organisms*, 2001, 47(2): 109-117.
- [10] Saint-Jean S R, Borrego J J, Perez-Prieto S I. Infectious pancreatic necrosis virus: Biology, pathogenesis, and diagnostic methods[J]. *Advances in Virus Research*, 2003, 62: 113-165.
- [11] Alonso M, Saint-Jean S R, Pérez-Prieto S I. Virulence of infectious hematopoietic necrosis virus and infectious pancreatic necrosis virus coinfection in rainbow trout (*Oncorhynchus mykiss*) and nucleotide sequence analysis of the IHNV glycoprotein gene[J]. *Archives of Virology*, 2003, 148(8): 1507-1521.
- [12] Williams K, Blake S, Sweeney A, *et al.* Multiplex reverse transcriptase PCR assay for simultaneous detection of three fish viruses[J]. *Journal of Clinical Microbiology*, 1999, 37(12): 4139-4141.
- [13] 江育林, 徐伯亥, 李伟, 等. 虹鳟传染性胰腺坏死病毒(IPNV)的初步研究[J]. *水生生物学报*, 1989, 13(4): 353-358.
- Jiang Y L, Xu B H, Li W, *et al.* Isolation and identification of infectious pancreatic necrosis virus (IPNV) from imported rainbow trout (*Salmon gairdneri*) in P. R. China[J]. *Acta Hydrobiologica Sinica*, 1989, 13(4): 353-358(in Chinese).
- [14] 童裳亮, Hetrick F M. 山东虹鳟暴发传染性胰腺坏死病(IPN)[J]. *海洋通报*, 1989, 8(1): 118.
- Tong S L, Hetrick F M. A study on infectious pancreatic necrosis disease of rainbow trout *salmo gairdneri*[J]. *Marine Science Bulletin*, 1989, 8(1): 118(in Chinese).
- [15] Bayliss C D, Spies U, Shaw K, *et al.* A comparison of the sequences of segment A of four infectious bursal disease virus strains and identification of a variable region in VP2[J]. *Journal of General Virology*, 1990, 71(6): 1303-1312.
- [16] Das B K, Collet B, Snow M, *et al.* Expression kinetics of ISG15 and viral major capsid protein (VP2) in Atlantic cod (*Gadus morhua* L.) fry following infection with infectious pancreatic necrosis virus (IPNV)[J]. *Fish & Shellfish Immunology*, 2007, 23(4): 825-830.
- [17] Blake S, Ma J Y, Caporale D A, *et al.* Phylogenetic relationships of aquatic birnaviruses based on deduced amino acid sequences of genome segment A cDNA[J]. *Diseases of Aquatic Organisms*, 2001, 45(2): 89-102.
- [18] Ahmadi N, Oryan A, Akhlaghi M, *et al.* Tissue distribution of infectious pancreatic necrosis virus serotype Sp in naturally infected cultured rainbow trout, *Oncorhynchus mykiss* (Walbaum): An immunohistochemical and nested-PCR study[J]. *Journal of Fish Diseases*, 2013, 36(7): 629-637.
- [19] Oryan A, Ahmadi N, Akhlaghi M, *et al.* A comparative histopathological, immunohistochemical and nested-PCR study for diagnosis of infectious pancreatic necrosis in the naturally infected cultured rainbow trout (*Oncorhynchus mykiss*)[J]. *Aquaculture International*, 2012, 20(4): 725-734.
- [20] Santi N, Vakharia V N, Evensen Ø. Identification of putative motifs involved in the virulence of infectious pancreatic necrosis virus[J]. *Virology*, 2004, 322(1): 31-40.
- [21] Roberts R J, Pearson M D. Infectious pancreatic necrosis in Atlantic salmon, *Salmo salar* L.[J]. *Journal of Fish Diseases*, 2005, 28(7): 383-390.
- [22] Ellis A E, Cavaco A, Petrie A, *et al.* Histology, immunocytochemistry and qRT-PCR analysis of Atlantic salmon, *Salmo salar* L, post-smolts following infection with infectious pancreatic necrosis virus (IPNV)[J]. *Journal of Fish Diseases*, 2010, 33(10): 803-818.

Isolation and identification of infectious pancreatic necrosis virus from rainbow trout (*Oncorhynchus mykiss*)

XIONG Quanxin, ZHU Ling, WANG Kaiyu*, YANG Qian, HE Yang, WANG Erlong
(College of Veterinary Medicine, Sichuan Agricultural University, Chengdu 611130, China)

Abstract: This study investigated the etiology of *Oncorhynchus mykiss* that suffered fulminant death in Shimian of Sichuan. General observation, virus isolation, pathogenicity tests, multiple RT-PCR assay and histological examination were performed to explore its causes, and to identify the pathogen WZ160509 in which the major structural protein VP2 was amplified and analyzed. Principal symptoms included darkened body, abdomen distension, yellow mucoid fluid fecal casts from anus. Internally, no food was found in digestive tract and enteritis, pale liver and kidney were observed. The filtrated homogenate was also inoculated into the *O. mykiss* gonad cell line cells, and the typical cytopathic effect was formed after three blind passages. The result of artificial infection test showed that IPNV could cause 90 % death rate, and the injected trouts displayed similar clinical symptoms as the fish that was naturally infected. Multiple RT-PCR assay was performed to detect the presence of the virus from the fish naturally infected, the fish artificially infected and the infected cells, and all the results showed IPNV-positive, and the homology analysis, in which the test sample mixed the main structural protein VP2 gene and genomic U.S. isolates 1 type, showed the highest homology between WZ160509-VP2 and IPNV-VP2 (AY026345) and the sequence identity was 95.8%. Histopathologic analysis, pancreas and liver showed degeneration and necrosis. A mild inflammation was observed in glomerular. Besides, increased capillary permeability and red floccule proteins were also observed in capsular space. Renal tubule showed vacuolar degeneration and proteinuria. All the results show the isolated virus is IPNV.

Key words: *Oncorhynchus mykiss*; infectious pancreatic necrosis virus(IPNV); isolation and identification; histopathology

Corresponding author: WANG Kaiyu. E-mai: kywang1955@126.com

Funding projects: Sichuan Science and Technology Project (2014NZ0003)